Aus dem Zahnärztlichen Universitätsinstitut der
Friedrich Wilhelm Universität Berlin
Direktor: Professor Dr. Axhausen

Sensibilitätsstörungen nach Mandibularisanästhesie

Inaugural-Dissertation

zur Erlangung der zahnärztlichen Doktorwürde
der medizinischen Fakultät an der
Friedrich Wilhelms-Universität zu Berlin

vorgelegt von

Leopoldine van Thiel, geb. Fekl
prakt. Zahnärztin aus Berlin

Tag der Promotion: 3. 3. 1932

E. Schmidt Berlin NW 6 Marienstr. 11

226

Gedruckt mit Genehmigung
der
medizinischen Fakultät der Friedrich-Wilhelms-Universität Berlin

---

Dekan: Prof. Dr. v. Bergmann
Referent: Prof. Dr. Axhausen

Meinen Eltern gewidmet

R.UNIV.
BIBLIOTHEEK
LEIDEN

Niemals hätte sich die chirurgische Wissenschaft zu einer Spezialwissenschaft ersten Ranges entwickeln können, wenn man nicht im Laufe der Jahrhunderte gelernt hätte, Wunden aseptisch zu behandeln und vor allen Dingen schmerzlos zu operieren. Es ist interessant und lehrreich zugleich, nachzuforschen, auf welche Art und Weise die Menschheit von alters her bemüht war, Mittel und Wege zu finden, um die Schmerzen, die bei Krankheiten, Unfällen und den dadurch bedingten Operationen auftreten, zu beseitigen. Im Altertum stand die Heilkunst vor allen Dingen in Italien, Griechenland, Aegypten und in China auf einer hohen Entwicklungsstufe, und man kannte dort schon damals zwei verschiedene Methoden der Schmerzverhütung, die allgemeine Betäubung und die lokale Betäubung. Zum Zwecke der allgemeinen Betäubung verwandte man bestimmte Tränke aus geheimnisvollen Pflanzensäften, nicht zuletzt auch den Alkohol. Die lokale Betäubung erfolgte, indem man Fett oder getrocknete, pulverisierte Krokodilhaut in die Haut des Kranken einrieb. Plinius erwähnt in seinen Schriften den „Stein von Memphis", wahrscheinlich eine Marmorart, die angeblich mit Essig auf der Haut verrieben wurde. Da diese Betäubungsmethoden von religiösen Zeremonien begleitet wurden, so ist der Grund für ihre Wirkung wohl hauptsächlich in einer gewissen Suggestivwirkung zu suchen. Größere wissenschaftliche Bedeutung hatte das Verfahren, durch Kompression der Nervenstämme, sowie durch Abschnürung der Extremitäten Gefühllosigkeit herbeizuführen, jedoch bestand dabei stets die Gefahr der Gangrän. Die Methode der Kompression und der Umschnürungsbetäubung wurde in allen Jahrhunderten erprobt. Sie spielt noch heute nach Einführung der Esmarcheschen Blutleere eine große Rolle in der modernen Cirurgie. — Im Mittelalter kam man zum ersten Male auf den Gedanken, die Kranken durch Inhalationen zu betäuben, indem man ihnen dampfende Schlafschwämme verabreichte, die mit dem Saft der Alraunwurzel, des Schierlings, des Bilsenkrauts, des Mohns getränkt waren. Bald nahm man von diesen Methoden der Betäubung je-

doch wieder Abstand, weil man ihre Gefährlichkeit erkannte, denn es unterliegt keinem Zweifel, daß man einen Menschen in äußerste Lebensgefahr bringt, wenn man ihn mit Alkohol, Opium, Cannabis indica bis zur vollkommenen Schmerzfreiheit betäubt. Man bediente sich lieber wieder der lokalen Betäubungsmittel, indem man versuchte, durch warme, eingefettete Instrumente, mittels Durchtrennung von Nerven, durch Geschicklichkeit und Schnelligkeit während der Operationen die Schmerzen der Kranken zu verringern. — In die Neuzeit fällt die Entdeckung des Stickstoffoxyduls, des Aethers, des Chloroforms, des Bromäthyls, ferner wurden hervorragende Entdeckungen auf dem Gebiete der örtlichen Betäubung gemacht. Im 16. Jahrhundert kam man zum ersten Male auf den Gedanken, durch Kälte Schmerzlosigkeit zu erzeugen. Erfolglos blieben die Versuche, mittels des elektrischen Stromes lokale Anästhesie herbeizuführen. Schließlich wurde in England die Injektionstechnik erfunden. Im Jahre 1853 gelang es Alexander Wood unter Benutzung einer durchbohrten Hohlnadel mit teilweisem Erfolge Morphiumlösungen und Opiumtinktur in die Nähe von Nervenstämmen einzuspritzen. Hunter machte Chloroformeinspritzungen, die jedoch sehr schmerzhaft verliefen. Erst, nachdem man in Deutschland geeignete Lösungsmittel fand, siegte die Injektionstechnik über alle anderen Betäubungsmethoden. Im 19. Jahrhundert gelang es, Kokain, welches ursprünglich aus den Blättern des in Peru und Bolivien einheimischen Kokastrauches gewonnen wurde, auf synthetischem Wege herzustellen. Nun hatte man ein pharmakologisches Mittel, welches bei Injektionen große Vorteile brachte. Da das Kokain nicht nur Schmerz beseitigt und Reflexe aufhebt, sondern auch die Schleimhäute zusammenfallen läßt, wurde es zunächst mit Vorliebe in der Laryngologie und Rhinologie verwendet. Kehlkopf und Nase sind sehr leicht zugänglich nach Kokaininjektionen. In der Zahnheilkunde machte Halstedt die ersten praktischen Versuche mit Kokain im Jahre 1885. Er extrahierte Zähne des Oberkiefers, indem er die Kokainlösung von der Mundhöhle aus an den Stamm des N. infraorbitalis einspritzte. Leider wurden mit der Zeit mehrere Todesfälle nach Kokaininjektionen bekannt, so daß man gezwungen war, sich nach anderen Injektionsmitteln umzusehen. Das Tropakokain, ein Produkt des javanischen Kokastrauches, wird

fast ausschließlich für die Rückenmarksbetäubung, sowie in der Augenheilkunde verwendet, wobei das Ausbleiben einer Pupillen- und Akkomodationslähmung als Vorteil bezeichnet wird. Todesfälle sind nach Anwendung von Tropakokain nicht bekannt, wohl traten gelegentlich leichte Nebenwirkungen auf, Schwindelanfälle, Ohnmachten, Zittern der Glieder, Herzbeklemmung etc. Eukain ist kein geeignetes Ersatzmittel für das Kokain, da es beinah ebenso giftig ist und starke Reizwirkungen der Gewebe verursacht. Bei dem Gebrauch von Anästhesien, dem wirksamsten Mittel der Orthoformgruppe, treten schmerzhafte Infiltrate auf. Desgleichen wirken Stovain und Alypin sehr gewebsschädigend, immer wieder beobachtet man bei ihrer Anwendung sehr unangenehme Gangränbildungen. Ein recht gutes Betäubungsmittel fand man endlich im Novokain, welches im Jahre 1905 von Einhorn synthetisch hergestellt wurde. Die chemische Formel für Novokain lautet:

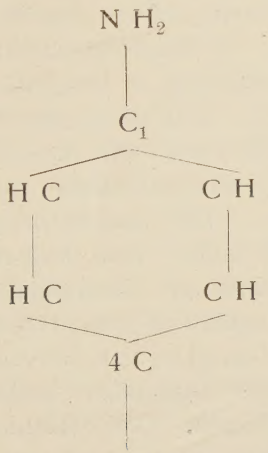

$C00.C_2H_4.N(C_2H_5)_2\ H\ Cl.$

Das Novokain besitzt eine beträchtliche betäubende Kraft, dabei ist es sieben Mal weniger giftig als Kokain. Für die Betäubung von Schleimhautoberflächen verwendet man allerdings besser Kokain, da Novokain dieselben offenbar schwerer durchdringt. Wohl hat man dem Novokain mit Recht eine zu kurze Betäubungsdauer vorgeworfen, durch Zusatz einer geringen Menge Suprarenin tritt jedoch sofort eine beträchtliche Verlängerung und

Verstärkung der Anästhesie ein, wobei die Lösung keineswegs an Giftigkeit zunimmt. Auch durch Zusatz von 0,4%igem Kaliumsulfat läßt sich eine längere Anästhesiedauer erzielen. Eigenartig muten uns gewisse Sensibilitätsstörungen an, die wir häufig nach Mandibularisinjektionen beobachten können. Unwillkürlich fragen wir uns, ob derartige Komplikationen auf die Zusammensetzung unseres Lösungsmittels zurückzuführen sind, oder ob noch andere ursächliche Momente für ihre Entstehung in Frage kommen.

Um festzustellen, ob das Lösungsmittel selbst Sensibilitätsstörungen hervorrufen kann, müssen wir seine physikalischen und chemischen Eigenschaften prüfen. Zunächst betrachten wir die physikalischen Eigenschaften einer Novokain-Suprareninlösung. Es ist bekannt, daß Novokain eine leichte vasodilatorische Wirkung hat, welche durch einen geringen Zusatz von Suprarenin behoben werden kann. Suprarenin, ein von den Höchster Farbwerken synthetisch hergestellter Nebennierenextrakt, hat die Eigenschaft, Blutgefäße zur Verengerung zu bringen, wodurch der Blutdruck gesteigert wird. Auch nach geeigneter Hinzufügung einer kleinen Menge Suprarenin haben wir, physikalisch betrachtet, in der einfachen Novokain-Suprareninlösung noch kein ideales Injektionsmittel gewonnen. Die übliche Novokain-Suprarenin-Kochsalzlösung ist noch immer eine körperfremde Lösung, nach Fischer fehlen ihr wichtige Bestandteile, die die Nervenzelle notwendig zum normalen Stoffwechsel braucht. Wir wissen, daß die Ernährungsflüssigkeit von Nervenelementen aus Wasser, Eiweißsubstanzen und folgenden Salzen besteht: Kal.chlor., Calc.carb. und Natr.bicarb. Das Natr.bicarb. darf nach Fischer fehlen, wichtig dagegen sind die Kalksalze. Treffen nun zwei fremdartige Lösungen zusammen, so finden zwischen ihnen eigenartige osmotische Vorgänge statt, die an folgendem, einfachen Beispiel aus der Physik klar gelegt werden können: Bringt man einen Zylinder, der mit einer konzentrierten Salzlösung angefüllt und durch eine tierische Membran verschlossen ist derart in ein mit Wasser gefülltes Gefäß, daß die Spiegel beider Flüssigkeiten in gleicher Höhe stehen, so findet zwischen beiden Flüssigkeiten ein Austausch ihrer Moleküle statt. Von

dem äußeren Gefäß geht ein Wasserstrom in das innere Gefäß, aus dem wiederum ein Salzstrom in das äußere Gefäß dringt. Der Wasserstrom ist viel stärker als der Salzstrom, so daß der Rauminhalt der inneren Flüssigkeit zunächst zunimmt. Der Austausch zwischen beiden Flüssigkeiten findet so lange statt, bis sich in den beiden Gefäßen eine Salzlösung von gleicher Konzentration befindet; d. h. bis beide Lösungen gleichartig oder isotonisch sind. Derselbe Austausch findet auch bei nebeneinander geschichteten Flüssigkeiten, bei denen keine Membran eingeschaltet ist, statt. Man spricht in diesem Fall von Diffusion, während die eigentliche Membrandiffusion meistens als Osmose bezeichnet wird. Man konnte feststellen, daß hyposmotische Lösungen Zellen und andere Gewebsbestandteile zur Quellung bringen, während die hyperosmotischen Bestandteile ihnen Wasser entziehen, sie schrumpfen lassen, beides umso intensiver, je weiter ihr Gefrierpunkt von dem des Blutes abweicht. Isotomische Lösungen haben nämlich den gleichen Gefrierpunkt wie das menschliche Blut, der bei $-0{,}55^0$ bis $-0{,}56^0$ liegt. Aus dem Geschilderten geht hervor, daß überall dort, wo infolge nicht isotonischer Lösungen osmotische Vorgänge stattfinden, klinisch unangenehme Nebenwirkungen auftreten müssen. Die Resorption des Novokains und Suprarenins wird erschwert. Man beobachtet Sensibilitätsstörungen, Oedeme und Nachschmerzen. Jedenfalls darf man bei einer kritischen Betrachtung der Fälle von Sensibilitätsstörungen niemals die mangelhafte Isotonie unserer Injektionslösung außer Betracht lassen.

Näher liegt der Gedanke, daß die Sensibilitätsstörungen durch die Giftigkeit des Novokains oder Suprarenins hervorgerufen werden könnten. Wohl wirkt Suprarenin als schweres Gift tödlich, wenn es in sehr großen Dosen verabreicht wird, indem es die Gefäßwände peripher angreift und sie übermäßig kontrahiert. Da Suprarenin aber absolut kein Gift ist, welches das Plasma der Nervenzelle nur im geringsten Maße angreift, so kann es auch auf keinen Fall bei dem Zustandekommen von Sensibilitätsstörungen irgendwie ursächlich wirken. Man könnte vielleicht eine indirekte Wirkung insofern vermuten, als durch die gefäßverengernde Wirkung des Suprarenins, die örtliche Wirkung des Novokains, wel-

ches zweifellos ein Plasmagift ist, im Nervengewebe wesentlich verstärkt wird. Wir haben bereits gehört, daß Novokain sieben Mal weniger giftig ist als Kokain. Da es eine große Verwandschaft zum Nervengewebe besitzt, ist es natürlich ausgeschlossen, daß bei gesundem Organismus ernsthaft Schädigungen hervorgerufen werden, nur ganz geringe Vergiftungen können eintreten. Novokain verbindet sich mit dem Protoplasma der Nervenzelle und lähmt dasselbe so lange, bis es allmählich von der Nervenzelle wieder schadlos resorbiert wird. Dieser Resorptionsvorgang muß natürlich in seiner Dauer individuell verschieden sein, bei geschwächtem Organismus geht er zweifellos langsamer vor sich als bei gesundem Organismus. Klinisch könnte sich eine derartige, infolge körperlicher Indisposition verlangsamte Entgiftung als leichte Sensibilitätsstörung äußern. Normalerweise berechnet man bei Mandibularisinjektionen mit Novokain-Suprareninlösung die Anästhesiedauer mit ca. 2 Stunden. Wie bedeutungsvoll die individuelle Reaktionsfähigkeit des Organismus bei Novokaininjektionen werden kann, bekundet ein äußerst interessanter Fall, der in der zahnärztlichen Literatur bekannt geworden ist. Fischer erzählt in seinem Lehrbuch „Lokale Anästhesie" den eigenartigen Fall eines narkotischen Schlummers, den er im Anschluß an eine Injektion mit Novokain-Suprareninlösung erlebte, und der wohl einzig und allein auf die körperliche Konstitution seiner Patientin zurückzuführen ist. Es handelt sich dabei nicht einmal um einen geschwächten Organismus, sondern um eine äußerst kräftige Patientin, deren Protoplasma sehr zart und empfindsam abgestimmt gewesen sein muß, selbst wenn man in Rechnung stellt, daß bei der vollblütigen Patientin das Injektionsmittel vielleicht sehr schnell in den Blutkreislauf und in das Zentralnervensystem gelangt ist. Der Blutumlauf beim Menschen vollzieht sich einmal innerhalb 27 Sekunden, so daß die injizierten Flüssigkeiten bereits in etwa 13 Sekunden zum Herzen und zum Zentralorgan gelangen können. Fischer berichtet wörtlich:

„Zwecks Extraktion der gangränösen Wurzeln eines unteren zweiten Molaren wurde bei einer etwa 36jährigen kräftigen und gesunden Dame die lokale Anästhesie von der Schleimhaut aus eingeleitet. Zur Verwendung kamen 3 ccm meiner damals 2 proz. Novokainthymollösung, welcher unmittelbar vor der Einspritzung

3 Tropfen der neuen synthetischen Suprareninlösung (Höchst) 1 : 1000 zugesetzt waren. Die Injektion selbst verlief wie bei allen gut konstituierten Patienten ohne Schmerzen. Die Pause bis zum Eintritt der vollen Anästhesie schätzte ich der schwierigen Diffusion im Unterkiefer zufolge auf 15 Minuten ab und füllte die Zwischenzeit damit aus, zwei Kavitäten im Oberkiefer derselben Seite (links) zu exkavieren.

Sehr bald nach der Injektion (etwa nach 1 Minute) empfand die Patientin eine tiefgreifende Taubheit in der gesamten linken Unterkieferhälfte, ähnlich wie bei der Leitungsanästhesie, und ver- vermochte bereits nach 5 Minuten das Spülglas nicht mehr an der betreffenden Lippenseite zu fühlen. Etwa zur gleichen Zeit beunruhigte eine geringe Pulsbeschleunigung auf etwa 1—2 Minuten Dauer das Gefäßsystem, worauf die Patientin in einen Halbschlummer verfiel und nur mit Mühe den Mund zur Vorbereitung der oberen Defekte offen halten zu können schien. Puls und Atmung funktionierten bald wieder ausgezeichnet und die Dame machte den Eindruck einer behaglich Schlummernden. Aehnlich wie beim hypnotischen Schlafzustand reagierte sie auf jedes meiner Worte, spülte, öffnete und schloß den Mund und folgte kurz allen meinen Anweisungen, ohne aber die Augen zu öffnen und zu wissen, was sie tat. Ich füllte schließlich die oberen Kavitäten, deren Exkavierung völlig schmerzlos vorgenommen wurde, obgleich ich beinah an die Pulpa vorzudringen hatte, nach Einlage einer Ueberkappungsschicht mit Amalgam. Inzwischen waren 20 Minuten seit der Injektion verstrichen, und ich entfernte nun die beiden tief zerstörten Wurzelreste. Unmittelbar darauf richtete sich die Patientin plötzlich aufgeschreckt empor, öffnete die Augen und spülte meiner Anweisung gemäß die Mundhöhle gründlich aus. Sie war von diesem Augenblick an wie umgewandelt, gerierte sich völlig normal und gab an, daß ein Druckschmerz sie plötzlich erschreckt habe. Sie empfand noch immer das taube Gefühl der linken Kieferseite und war fast beschämt, von ihrem Schlummer zu hören. Sie rühmte sich, von jeher eine außerordentlich kräftige Natur bessen zu haben und führte gleichsam zu ihrer Entschuldigung an, daß ihr Körper auf jede medikamentöse Beeinflussung außerordentlich rasch und intensiv zu reagieren pflege. Dieser

Eigenschaft wäre der nach der Injektion aufgetretene leichte Schlummer zuzuschreiben, dadurch müsse eine sonst normale Dosis bei ihr weit stärker gewirkt haben. Was während dieses Zustandes geschehen war, wußte sie nicht und vernahm mit Freude, daß die oberen Prämolaren in dieser Zeit gefüllt worden seien. Die Dame verließ im Vollbesitz ihres Bewußtseins und bei bestem Wohlsein mein Sprechzimmer. Weitere Nachwirkungen fehlten".

Wir haben bis jetzt gesehen, daß die physikalischen und chemischen Eigenschaften unseres Lösungsmittels, besonders bei praedisponiertem Organismus sehr wohl sensible Störungen hervorrufen können. Es ist deshalb nicht richtig, wenn man bei einer Mandibularisinjektion den Versuch macht, direkt in den Nervenstamm zu injizieren, etwa an der Eintrittsstelle in den Canalis mandibularis. Zu leicht kann es durch Quellung, Schrumpfung oder Vergiftung des Nervengewebes zu Degenerationserscheinungen und Parästhesien kommen, die dann vom Organismus erst wieder überwunden werden müssen. Noch aus anderen Gründen sollte man eine direkte Injektion in den Nervenstamm vermeiden. Wie leicht kann man eine entzündliche, lähmende Infektion hervorrufen, indem man mit der Kanüle Bakterien aus der Mundhöhle direkt in das empfindsame Nervengewebe hineinträgt. Auch könnte eine zufällig nicht ganz intakte, allzu scharfkantige Injektionskanüle, die vielleicht noch eine Widerhäkchen trägt, nachteilige Verletzungen der Nervenfaser und Parästhesien bewirken. Noch andere, ganz wesentliche Momente können Sensibilitätsstörungen verursachen. Wir wollen uns einmal fragen, an welcher Stelle und auf welche Art und Weise wir am geschicktesten das Anästhesiedepot bei der Mandibularisinjektion anlegen und ob es praktisch möglich ist, den theoretisch gewählten Platz stets aufzufinden und eine vorbildliche Injektion durchzuführen. Nach Fischer soll der größte Teil des Anästhesiedepots im Spatium pterygomandibulare liegen, beim Aufsuchen desselben stoßen wir gelegentlich auf anatomische Schwierigkeiten. Um das Spatium pterygomandibulare mit einigermaßen Sicherheit aufzufinden, schlägt man am besten folgenden Weg ein: Man beginnt mit einer Palpation des Trigonum retromolare, auf dem man die Fingerkuppe liegen läßt. Sodann erfolgt ein Einstich 1 cm über

der Kaufläche der Molaren und an der inneren Seite des aufsteigenden Astes, wobei man die Spritze zweckmäßig auf den ersten Prämolaren oder Eckzahn der gegenüberliegenden Seite dirigiert. Bei Kindern und jugendlichen Personen hält man die Nadel etwas gesenkt, bei Erwachsenen gerade, bei senilen Personen leicht aufgerichtet. Unter ständiger Fühlungnahme mit dem Knochen, indem man die Spritze ständig vorwärts und rückwärts schiebt, dringt man vorsichtig nach hinten und außen vor. Durch seinen weichen Fettgehalt und durch seine lockere Bindesubstanz ist das Spatum pterygomandibulare ganz besonders geeignet, die Lösung ohne Schmerz für den Patienten aufzunehmen. Von hier aus kann das Lösungsmittel allmählich diffundieren, wobei es peripher dadurch an Giftigkeit abnimmt, daß ein Teil der Giftkörperchen auf dem Diffusionswege gebunden wird. Legt man das Anästhesiedepot etwas zu tief nach dem Mundboden hin oder stark distal an, so durchbohrt man den Musc. pterygoidens int., es entsteht Muskelkrampf, der häufig eine Kompression des Nerven bewirkt und dann zur Sensibilitätsstörung führt. Starke Infiltrate im Musc. pterygoidens int. zeigen klinisch das Bild heftiger Kieferklemme, verbunden mit starken Schluckbeschwerden. Hat man das Unglück bei der Mandibularisinjektion einen Teil des Musc. pterygoidens externus und des Musc. temporalis zu infiltrieren, so kann es besonders bei geschwächten Personen infolge Kontraktion beider Muskel zu einer vorübergehenden Dislokation des Unterkiefers kommen, während bei Betäubung der Chorda tympani, des Verbindungsnerven zwischen Nervus lingualis und Nervus facialis eine totale Facialislähmung entsteht. Injiziert man nicht im Spatium pterygomandibulare, so kann man vor allen Dingen auch leicht Blutgefäße verletzen, wodurch Hämatome entstehen können, die ihrerseits wiederum auf den Nervus alveolaris inf. u. Lingualis drücken und Sensibilitätsstörungen verursachen können. Aus dem Geschilderten geht hervor, daß es wohl sehr leicht ist, durch Mandibularisinjektionen Betäubung zu erreichen, schwierig ist es jedoch, Komplikationen zu vermeiden. Diese Komplikationen tragen nach Ansicht der meisten Forscher die Hauptschuld an dem Zustandekommen sensibler Störungen. Zu bemerken bleibt noch, daß die schweren im Anschluß an Mandibularisinjektionen auftretenden Fälle von Daueranästhesien, welche 3/4 Jahre und noch länger anhalten, meistens auf eine Zerstörung

des Nerven zurückzuführen sein werden, welche durch die Injektion oder durch die anschließende Operation erfolgt ist. Gelegentlich muß man bei Daueranästhesien nach Mandibularisinjektion allerdings an Begleiterscheinungen von Hysterie denken, wenn eine andere Erklärung sich nicht finden läßt, jedenfalls ist es zweckmäßig den Patienten auf hysterische Symptome zu untersuchen. Meistens kommt es bei hysterischen Personen durch die psychische Wirkung des Eingriffs, nicht etwa durch das Lösungsmittel, schon während der Behandlung zu heftigen Erscheinungen, ähnlich wie bei schwerer Kokainvergiftung. Man beobachtet flache Atmung, Schwindelgefühl, Pupillenstarre, Krampfzustände des Herzens, Cyanose, Kältegefühl etc. Es kann aber auch vorkommen, daß hysterische Personen vollkommen ruhig das Sprechzimmer verlassen, um später fortgesetzt mit Komplikationen, z. B. wegen des Gefühls anhaltender Taubheit, wiederzuerscheinen.

Wir haben gesehen, daß es sehr viele Ursachen für die Entstehung von Parästhesien bei Mandibularisinjektionen gibt, so daß wir uns nicht mehr wundern werden, wenn wir verhältnismäßig oft sensiblen Störungen begegnen. Ich durfte in unserem Zahnärztlichen Universitätsinstitut in Berlin 200 Mandibularisinjektionen in ihren Auswirkungen beobachten und statistisch sammeln, bei dieser Gelegenheit konnte ich folgende Tabelle aufstellen:

Dauer der Sensibilitätsstörungen	2 bis 10 Tage	2 bis 4 Wochen	Mehr als 1 Monat
Männer	20	1	1
Frauen	20	4	3

Von 200 Patienten kamen 36 Patienten nicht zur Nachuntersuchung und mußten daher bei einer Beurteilung der Fälle ausschalten. Bei 164 Patienten konnten 49 Lähmungserscheinungen nachgewiesen werden, die, wie wir aus der Tabelle ersehen, teils längere, teils kürzere Zeit anhielten. Die Parästhesien zeigten sich in folgenden 3 Zonen, entweder gleichzeitig, paarweise oder einzeln: In der Gegend des Foramen mentale, in einer Hälfte der Unterlippe, in einer Zungenhälfte. Die Zunge wird durch den Nervus lingualis innerviert, der unmittelbar vor dem Nervus

alveolaris inferior abwärts zieht und bei Sensibilitätsstörungen leicht in Mitleidenschaft gerät. Zu bemerken ist, daß die Zunge sich im allgemeinen am leichtesten ihres fremdartigen Zustandes entledigt, vielleicht darf man annehmen, daß durch ihre große Beweglichkeit eine günstige Massagewirkung erzeugt wird. Man unterscheidet leichtere und schwerere Sensibilitätsstörungen. 40 Fälle waren so unbedeutend, daß die Patienten meistens gar nichts davon bemerkten, bis eine feinere Untersuchung mit dem Haarpinsel und der spitzen Sonde den Schaden aufdeckte. Oftmals beobachtete ich gleichzeitig Schwellungen oder Schluckbeschwerden, in vielen Fällen konnten jedoch andere Komplikationen klinisch nicht nachgewiesen werden. Die leichten Fälle von Sensibilitätsstörungen brauchten 2 bis 4 Tage, gelegentlich wohl 8 bis 14 Tage, um wieder vollkommen abzuklingen. Interessant war es zu beobachten, daß sich leichte Parästhesien auch im Anschluß an jene Mandibularisinjektion einstellten, die ich bei einer Kollegin ohne nachflogenden Eingriff, nur zu Studienzwecken vornahm. Nach den bei uns üblichen Vorschriften injizierte ich ganz langsam und vorsichtig 1 ccm von einer 2%igen Novocain-Suprarenin-Kochsalzlösung. Etwa nach 2 Minuten zeigte der Unterkiefer vollkommene Anästhesie. Zwei Stunden später konnte ich nur noch mit dem Haarpinsel geringe Hypästhesie links am Foramen mentale, in der Unterlippe und in der Zunge feststellen. Sichtbare Schwellungen oder Schluckbeschwerden waren nicht vorhanden, jedoch klagte die Kollegin während des Mittagessens, sie wisse nicht, wie weit sie den Mund zu öffnen habe. Nach 9 Tagen stellte sich wieder normale Sensibilität ein.

Ich will nun über 9 Fälle mit ausgedehnteren Sensibilitätsstörungen berichten.

1. Fall: Am 8. Oktober 1931 erschien in unserem Institut die etwa 35jährige Patientin B. B. zwecks Extraktion des stark periodontitischen rechten Sechsjahrmolaren. Nach erfolgter Mandibularisinjektion fand die glatte Extraktion von 6u. r. statt. Zwei Tage später erschien die Patientin wieder zur Nachuntersuchung. Bei dieser Gelegenheit beobachtete ich Drüsenschwelung, schlechte Wundheilung, heftige Schmerzen, vor allen Dingen aber auch rechtsseitige Hypästhesien am Foramen mentale, in der Unterlippe und in der Zunge. Langsam besserte sich der Zustand der Patientin, aber erst nach 19 Tagen, am 27. Oktober, konnte normales Gefühl nachgewiesen werden.

2. Fall: Die Patientin Fr. St. suchte ebenfalls am 8. Oktober 1931 unser Institut auf mit der Bitte, den tief zerstörten 7 u. r. zu entfernen. 4 Tage nach der gut verlaufenen Extraktion kam die Patientin wieder zu uns mit einer starken Schwellung der rechten Gesichtshälfte, außerdem zeigten sich beträchtliche Hypästesien in allen 3 Zonen. Am 30. Oktober, also nach 22 Tagen, konnte noch etwas Hypästhesie rechts am Mundwinkel und auf der Zunge festgestellt werden. Seitdem ist die Patientin nicht mehr zur Nachuntersuchung erschienen.

3. Fall: Interessant verlief die Mandibularisanästhesie bei dem Studenten B. K., bei dem am 30. September 1931 eine Aufklappung zur Entfernung von 8 u. r. notwendig geworden war. Nach 2 Tagen zeigte sich geringe Sensibilitätsstörung in der Unterlippe und am Foramen mentale, andere Beschwerden waren nicht vorhanden. Nach 26 Tagen kam der Student abermals in unser Institut mit einer akuten, schmerzhaften Gesichtsschwellung, die Parästhesien in der Lippe und am Foramen mentale waren ebenfalls noch vorhanden. Gegen die Vermutung einer akuten Periodontitis oder eines akuten Nachschubs sprach eine genaue Untersuchung des Zahnsystems, sowie der röntgenologische Befund. Es stießen sich auch keine Knochensplitter oder Sequester ab. 4 Tage später stellte sich normale Sensibilität ein.

4. Fall: Nicht unbedingt zuverlässig sind die Angaben von Frl. R., bei der am 7. Oktober 1931 eine Aufklappung zur Entfernung des retinierten 5 u. l. vorgenommen wurde. 2 Tage nach der Operation konstatierte ich bei der Patientin geringe Schwellung der linken Gesichtshälfte, sowie Hypästhesien links in der Unterlippe und am Foramen mentale. 6 Tage später, am 13. Oktober, zeigte nur noch die Lippe eine leichte Sensibilitätsstörung, die angeblich nach weiteren 14 Tagen auch noch nicht abgeklungen war.

5. Fall: Am 14. Oktober 1931 konnte bei Frl. K. 6 u. l. wegen chronischer Periodontitis ohne Schwierigkeiten extrahiert werden. Am nächsten Tag beobachteten wir bei der Patientin starke Gesichtsschwellung, Schluckbeschwerden, Wundschmerz, sowie vollkommene Taubheit in allen 3 Zonen, die sich auch in den folgenden 14 Tagen kaum verringerte. Weitere Nachuntersuchungen konnten bei der Patientin nicht vorgenommen werden.

6. Fall: Den schwersten Fall einer Mandibularisanästhesie sah ich bei einem jungen, etwa 22jährigen Mädchen, Frl. St., bei der am 9. Juni 1931, unter Aufklappung der stark periodontitische Sechsjahrmolar auf der linken Seite entfernt wurde. Bei dem Eingriff ließ sich eine Verletzung des Nervus alveolaris inf. nicht vermeiden, es trat vollkommene Taubheit in allen 3 Regionen ein. Diese Gefühllosigkeit war für die Patientin besonders störend während des Essens, unbemerkt liefen ihr die Speisen aus dem Mund. Nach 4 Monaten hatte sich der Zustand der

Patientin soweit gebessert, daß nur noch in der linken Unterlippe starke Hypästhesie nachgewiesen werden konnte.

7. Fall: Am 18. Juni 1931 mußte bei einer Patientin, Frau E. Sch. eine Aufklappung und Auslöffelung vorgenommen werden, da eine Hautfistel sich entwickelt hatte, die von 5 u. r. ausging. Eine Verletzung des Nervus mentalis konnte nicht vermieden werden. Man beobachtete in der Folgezeit totale Anästhesie links am Foramen mentale und in der Unterlippe. Nach 2 Monaten, am 19. August, war die Lippe noch immer gefühllos, während die Gegend des Foramen mentale normale Sensibilität aufwies. Die Patientin kam nicht mehr zur weitern Nachuntersuchung.

8. Fall: Recht unangenehm verlief ebenfalls am 18. Juni 1931 die Mandibularisanästhesie bei Herrn Z., bei dem 2 ccm Novokain-Suprarenin-Kochsalzlösung injiziert wurden. Unter Aufklappung wurde 8 u. l. entfernt, die Wunde wurde vernäht. Das Kribbeln in der linken Unterlippe, welches sich nach erfolgter Injektion richtig eingestellt hatte, hielt 6 Tage an, um dann durch vollkommene Taubheit abgelöst zu werden. Am Foramen mentale und auf der Zunge herrschte bereits seit dem Tage des Eingriffs totale Anästhesie. Auf der linken Gesichtshälfte des Patienten beobachtete man eine starke, ödematöse Schwellung. Nach 3 Monaten, also Ende September, klagte der Patient noch immer über pelziges Gefühl in den 3 Zonen. Ende Oktober hatte sich der Zustand des Patienten soweit gebessert, daß nur noch geringe Hypästhesien am Foramen mentale, in der Unterlippe und auf der Zunge nachgewiesen werden konnten.

9. Fall: Als letztes Beispiel bringe ich wieder einen etwas leichteren Fall von Daueranästhesie, der sich über 6 Wochen erstreckte. Bei Frau D. war, am 12. September 1931, 8 u. l. extrahiert worden. In der Folgezeit beobachtete ich bei der Patientin Hypästhesie am Foramen mentale und schlechte Wundheilung. Am 28. Oktober konnte ich normale Sensibilität verzeichnen.

In der Literatur fand ich noch einen interessanten Fall von Daueranästhesie, den Schaff-Charlottenburg erlebte und in einem Brief an Fischer folgendermaßen schilderte:

„Am Montag, den 28. Februar, kam eine Frau G. zu mir in die Sprechstunde, um sich den rechten unteren, dritten Molaren extrahieren zu lassen. Patientin ist 28 Jahre alt, von kräftigem Körperbau und ist nie ernstlich krank gewesen. Ich hatte bereits in früheren Sitzungen eine Reihe Zähne gefüllt und wollte nur noch den oben erwähnten, tief kariösen Molaren extrahieren, da er nicht mehr zu konservieren war. Ich wandte die Mandibularisinjektion an, die ich sehr schätzte und wohl schon in ca 200 Fällen mit immer gleich gutem Erfolg benutzte. Die Injektion (2 ccm Novokainlösung) war hier wegen des kräftigen Baues der Mandi-

bula besonders leicht auszuführen, und der Erfolg war auch ein vollkommener. Ich extrahierte mit dem Drehmeißel und entließ die Patientin ohne die Wunde zu tamponieren.

Gestern nun erschien die Patientin wieder und erklärte mir, daß das Gefühl in der rechten Kieferhälfte noch nicht wieder eingetreten sei. Die Dame gehört den besseren Kreisen an, und man ist in der Familie sehr um diesen eigenartigen Ausgang besorgt. Ich untersuchte die Patientin und stellte fest, daß das Zahnfleisch vom mittleren Schneidezahn bis zum 2. Prämolaren vollkommen anästhetisch ist, ebenso die Kinnpartie von der Mitte des Unterkiefers bis über den Mundwinkel hinaus, während die Umschlagfalte des Zahnfleisches eine gewisse Sensibilität aufweist. Ich beruhigte zunächst die Patientin, da ich auch der Meinung bin, daß sich das normale Gefühl wieder einstellen wird. Ich dachte auch schon an die Verwendung der Elektrizität, wollte jedoch erst noch einmal abwarten. Heute sind es nun schon 5 Tage nach der Injektion, und die Sensibilität ist immer noch nicht eingetreten."

„. . . . Leider hat sich jede Behandlung bis heute erfolglos bewiesen, und der Zustand ist noch derselbe wie vor einigen Wochen, als ich Ihnen schrieb. In den letzten Tagen ist sogar noch eine gewisse Verschlimmerung eingetreten, indem die Patientin ein besonders stark ausgeprägtes Gefühl der Schwere in der betreffenden Partie hat, und nach ihren Aussagen zeitweilig die rechte Lippenpartie eine bläuliche Färbung annimmt, die ich mir absolut nicht erklären kann. Der Fall interessiert mich besonders, weil ich in Kollegenkreisen immer sehr für die Leitungsanästhesie eintrat und verschiedenen Kollegen die Leitungsanästhesie demonstrierte und die Einwände, daß doch vielleicht einmal der Nerv verletzt werden könnte, als ziemlich ausgeschlossen hinstellte. Ich bin mir in diesem Falle nicht im Zweifel, direkt in den Nerv injiziert zu haben, glaube aber doch, daß bei der großen Zahl derartiger Injektionen das unzweifelhaft öfter vorkommt. Zur Leitungsanästhesie nehme ich prinzipiell neue sterile Nadeln, die ich erst nochmals mit Alkohol durchspritze, und mit Phiolen (Ampullae Hausmann) habe ich auch noch nie Mißerfolge gehabt. Ob wohl durch die lange Dauer der Sensibilitätsstörung schon eine Atrophie eingetreten sein kann?" —

Auch nach 6 Monaten war die Empfindung noch nicht ganz zurückgekehrt, wie Kollege Schaff an Fischer schrieb:

„ . . . . Was nun den Fall von Sensibilitätsstörung nach einer Mandibularisanästhesie betrifft, so ist im Grunde auch heute noch der Zustand durchaus nicht befriedigend. Nach kräftiger Benutzung des elektrischen Stromes und Anwendung von Massage ging die Anästhesie der Unterlippe soweit zurück, daß ungefähr ein Taler großer Bezirk vom rechten Mundwinkel medialwärts vollkommen anästhetisch blieb. Die Partie ist auch heute noch empfindungslos und trotzt jeder Behandlung. Wie mir Herr Kollege Bödecker, mit dem ich in Hamburg gemeinschaftlich praktizierte, mitteilte, hat sich die Patientin darein gefunden, daß es wohl nicht besser würde, und tut jetzt überhaupt nichts mehr dagegen und kommt auch nicht mehr in die Sprechstunde."

Der Fall „Schaff" hat in der Literatur keine einheitliche Erklärung gefunden. Fischer meint, es liegt eine typische Degeneration vor, Braun denkt an Hysterie.

Wenn ich mich nach den Ursachen frage, welche in den von mir beobachteten Fällen sensible Störungen hervorgerufen haben mochten, so komme ich zu folgenden Vermutungen.

Nicht selten traten gleichzeitig mit Parästhesien Hämatome oder Oedeme auf, die sicherlich oftmals einen lähmenden Druck auf den Nervus alveolaris inf., bezw. N. Lingualis ausübten. In einigen Fällen wurden zweifellos durch Muskelkontraktionen, die sich klinisch in Schluckbeschwerden äußerten, Kompressionswirkungen auf Nerven verursacht, die ebenfalls zu Parästhesien führen mußten. Natürlich darf man nicht annehmen, daß überall, wo sich Schwellungen zeigen, auch Parästhesien vorhanden sein müssen. Maßgebend für die Entstehung von Parästhesien ist jedesmal die Lage der Schwellungen. Diese können beliebigen Umfang annehmen, sie müssen nur so günstig liegen, daß sie die Nerven und ihre peripheren Endverzweigungen nicht quetschen.

Ich komme nun auf jene Parästhesien zu sprechen, bei denen andere Komplikationen klinisch nicht nachgewiesen werden konnten. Entweder waren unsichtbare Schwellungen vorhanden, welche Kompressionswirkungen auslösten, oder die Injektion war direkt in Nervengewebe erfolgt, so daß typische Degenerations-

und Lähmungserscheinungen eintreten mußten, bei mehreren Patienten mußte die zarte Konstitution in Erwägung gezogen werden. Bei Frl. R. (Fall 4) mußte ich an hysterische Lähmungserscheinungen denken. Es bleibt noch zu bemerken, daß in vier Fällen mit ausgedehnten Sensibilitätsstörungen eine Verletzung des Nerven während des operativen Eingriffs nicht hatte vermieden werden können. Im allgemeinen spielen die Vorgänge im Operationsgebiet bei dem Zustandekommen sensibler Störungen wohl keine Rolle. Immer wieder konnte ich beobachten, daß z. B. nach ganz einfachen Extraktionen Parästhesien eintreten, während dieselben etwa nach größeren Cystenoperationen oder bei komplizierten Aufklappungen, welche zur Entfernung von Weisheitszähnen bei persistenter, entzündlicher Schleimhautkapuze vorgenommen werden mußten, fehlten.

Mit Abschluß der Arbeit möchte ich noch einmal zusammenfassend wiederholen:

Wie wir gesehen haben, treten nicht selten nach Mandibularisinjektionen am Foramen mentale, in der Unterlippe, in der Zunge, Parästhesien auf, die kürzere oder längere Zeit anhalten können. Als Ursache kommen in erster Linie Nervenquetschungen durch Hämatome, Oedeme oder Muskelkontraktionen in Frage, welche sich fast immer im Anästhesiegebiet einstellen, wenn die Leitungsanästhesie etwa infolge anatomischer Schwierigkeiten nicht im Spatium pterygomandibulare vorgenommen werden kann. Natürlich entstehen Parästhesien auch dann, wenn bei der Injektion das Lösungsmittel unmittelbar in Nervengewebe gelangt; ferner spielt bei der Entwicklung von Sensibilitätsstörungen die individuelle Reaktionsfähigkeit des Organismus auf das Medikament eine Rolle. Auszuschließen ist der Gedanke, daß die Vorgänge im Operationsgebiet einen Einfluß ausüben; sie sind nur dann wesentlich, wenn Verletzungen von Nerven nicht vermieden werden können.

Für die Stellung des Themas und Ueberlassung des Materials erlaube ich mir, Herrn Professor Axhausen, sowie Herrn Privatdozent Dr. Hammer zu danken.

Literatur-Verzeichnis.

1. Braun, H.: Die örtliche Betäubung, ihre wissenschaftlichen Grundlagen und praktische Anwendung (Leipzig, Verlag von Johann Ambrosius Barth, 1919).
2. Fischer, G.: Die lokale Anästhesie in der Zahnheilkunde (Berlin, Verlag von Hermann Meusser, 1914).
3. — Die örtliche Betäubung in der Zahnheilkunde (Berlin, Verlag von Hermann Meusser, 1925).
4. Bünte u. Moral: Die Leitungsanästhesie im Ober- und Unterkiefer (Berlin, Verlag Hermann Meusser, 1915).
5. Moral, H.: Einführung in die Klinik der Zahn- und Mundkrankheiten. (Berlin, Verlag Hermann Meusser, 1928).
6. Seidel: Mandibularanästhesie. (Leipzig, Verlag Georg Thieme, 1913).
7. Sicher, H.: Anatomie und Technik der Leitungsanästhesie im Bereiche der Mundhöhle. (Berlin, Verlag von Julius Springer, 1920).
8. Härtel, F.: Die Leitungsanästhesie und Injektionsbehandlung des Ganglion Gasserie und der Trigeminusstämme. (Archiv für Klinische Chirurgie 1912-1913).
9. Wolfram: Der Kampf gegen den Schmerz. (Leipzig, Verlag von Ambrosius Barth, 1912).
10. Zahnarzt Läw: (Frankfurt a. M.) Gedanken über Injektionsanästhesie. (Correspondenzblatt 1913).
11. Adloff: Novokainlösung mit Zusatz von Kalium sulfuricum. (Deutsche Zahnärztliche Wochenschrift 1914).
12. Eugen Bertram: (Leipzig) Dämmerschlafähnlicher Zustand nach 1 ccm 2% Novokaininjektion. (Deutsche Zähnärztl. Wochenschrift 1914).
13. Deutschert: (Hannover) Unangenehme Zwischenfälle bei lokaler Anästhesie. (Deutsche Zahnärztl. Wochenschrift 1914).
14. Hahn: (Breslau) Injektio oder Infektio? (Deutsche Zahnärztliche Wochenschrift 1914).
15. Kunert: (Breslau) Wie vermeidet man Nachschmerzen bei der Lokalanästhesie. (Deutsche Zahnärztl. Wochenschrift 1914).
16. Lindner, C.: (Charlottenburg) Zur Mandibularanästhesie. (Deutsche Zahnärztl. Wochenschrift 1914).
17. Adloff: (Greifswald) Ueber Lokalanästhesie. (Deutsche Zahnärztl. Wochenschrift 1913).
18. Bethge, W.: (Stuttgart) Zur Mandibularanästhesie. (Deutsche Zahnärztliche Wochenschrift 1913).
19. Garfunkel: (Hannover) Eigenartige Erscheinungen bei einer Novokaininjektion am Alveolarfortsatz. des Oberkiefers. (Deutsche Zahnärztliche Wochenschrift 1913).

20. Hahn: Zur Mandibularanästhesie. Deutsche Zahnärztl. Wochenschrift 1913).
21. Marchner: (München) Zur Frage der Mandibularanästhesie. (Deutsche Zahnärztl. Wochenschrift 1913).
22. Zabilski: Zur Mandibularanästhesie. (Deutsche Zahnärztl. Wochenschrift 1913).
23. Zorn: (Insterburg) Ein Vorschlag zur Mandibularanästhesie. (Deutsche Zahnärztliche Wochenschrift 1913).
24. Würcker: (Rudolstadt) Gedanken zur Zornschen Mandibularanästhesie. (Deutsche Zahnärztl. Wochenschrift 1913).
25. Luniatscheck, F.: (Breslau) Anästhesiologie. (Ergebnisse der gesamten Zahnheilkunde 1910-1911).
26. Wolff, W.: (Berlin) Die Verbesserung der Lokal- und Leitungsanästhesie durch die Vibrationsmassage. (Zahnärztl. Rundschau 1914, Nr. 51).

Lebenslauf

Ich, Leopoldine van Thiel geb. Fekl, wurde am 11. Juni 1898 in Nürnberg geboren. Meine Eltern sind der Ingenieur Julius Fekl und seine Ehefrau Helene, geb. Emele.

Meine Schulausbildung empfing ich in der Chamisso-Schule in Berlin-Schöneberg, sowie in der Fürstin Bismarck-Schule in Berlin-Charlottenburg, an welcher ich Ostern 1920 die Reifeprüfung ablegte. Seit Mai 1920 bis Juli 1924 widmete ich mich dem Studium der Zahnheilkunde in der Zahnärztlichen Universität zu Berlin. Am 7. Juli 1924 erhielt ich die Approbation als Zahnärztin.